

Resultados quirúrgicos de la reconstrucción del LCA mediante técnica de doble fascículo

I. Mediavilla¹, E. Margalet², C. Martín³

¹Servicio de COT. Hospital de Basurto. Bilbao; ²Servicio de COT. Instituto Margalet de Cirugía Artroscópica. Clínica Tres Torres. Barcelona; ³Servicio de COT. Hospital General Obispo Polanco. Teruel

Correspondencia:

I. Mediavilla

Servicio de COT. Hospital de Basurto Av. de Montevideo, 18. 48013 Bilbao

Correo electrónico: batanegra@ole.com

Introducción: Valoración de resultados quirúrgicos con técnica de doble fascículo en la reconstrucción del ligamento cruzado anterior (LCA), mediante un único túnel tibial y dos femorales.

Material y método: Se han revisado a 37 de los 43 pacientes operados entre septiembre de 2008 y junio de 2010 mediante ligamentoplastia (seguimiento medio: 17 meses). Se ha colocado el fascículo anteromedial con técnica monotúnel habitual. Se ha añadido un haz posterolateral cuyo túnel se ha practicado desde el portal anteromedial. Se han revisado mediante la escala IKDC, clínica y artrométricamente. La valoración IKDC prequirúrgica media ha sido de 38,75 y ha ascendido a 81,77 tras la cirugía. Sólo un paciente ha presentado maniobras clínicas de exploración positivas. La exploración artrométrica ha presentado una diferencia media "lado a lado" en el índice de distensibilidad de 0,23 y una media de 1,35 en la diferencia "lado a lado" en la prueba del máximo manual.

Discusión: Estudios biomecánicos atribuyen superioridad estabilizando la rodilla, a las técnicas de reconstrucción con doble fascículo (cuatro túneles). Alternativamente, se propone modificar la localización de un único túnel femoral buscando mayor estabilización en las reconstrucciones monofasciculares (dos túneles). Los resultados de nuestros pacientes (técnica de doble fascículo con tres túneles) avalan sumar a las reconstrucciones monofasciculares un tutor que aumenta la estabilidad rotatoria.

Conclusión: La técnica doble fascículo de reconstrucción del LCA (tres túneles) es una aproximación objetivamente mejorada frente a las reconstrucciones monofasciculares de la anatomía (forma y función) del LCA original.

Palabras clave: Rodilla. Ligamento cruzado anterior. Técnica de doble haz. Técnica de doble haz.

Double-bundle technique in ACL reconstruction: surgical results

Aims and purposes: Assessment of the surgical results with the double-bundle technique in ACL reconstruction, using a single tibial and two femoral tunnels.

Material and methods: We have reviewed 37 of the 43 patients operated between September 2008 and June 2010 in whom ligamentoplasty was performed (mean follow-up, 17 months). The anteromedial bundle was placed according to the usual monotunnel technique. A further, posterolateral bundle was added, the tunnel for which was bored from the anteromedial portal. The patients were reviewed clinically, arthrometrically and with the IKDC scoring scale. The mean pre-surgical IKDC score was 38.75, and increased to 81.77 after surgery. Only one patient has been positive after surgery in the clinical exploratory manoeuvres. The arthrometric examination evidenced a mean "side to side" difference of 0.23 in the Distensibility Index, and of 1.35 in the Manual Maximum Test.

Discussion: The biomechanical studies assign superiority in knee stabilization to the double-bundle, four-tunnel reconstruction techniques. We propose, as an alternative, a modification with a single femoral tunnel, looking for a better stabilization in single-bundle, two-tunnel techniques. The results in our patients (double-bundle, three-tunnel technique) favours adding, in single-bundle reconstructions, a guide increasing rotatory stability.

Conclusion: The double-bundle, three-tunnel technique for ACL reconstruction represents an objectively improved approach, as compared to the single-bundle technique, of the anatomy (form and function) of the original ACL.

Key words: Knee. Anterior cruciate ligament. Reconstruction. Double-bundle technique. Single-bundle technique.

INTRODUCCIÓN

La reconstrucción del ligamento cruzado anterior ha tratado de devolver la normalidad anatómica y funcional a la rodilla mediante plastias. Pero las herramientas disponibles para el cirujano son básicamente brocas y cordones tendinosos acintados, y esto acarrea unas limitaciones en las intenciones del cirujano ortopédico. A pesar de ello, las plastias tienen que ser aceptablemente válidas en el frente dicotómico de la reconstrucción (forma y función) para que el resultado clínico sea el más parecido con la rodilla sana.

Con estas intenciones, durante la década de los noventa la reconstrucción del LCA monofascicular (MF) se había considerado establecida por las aportaciones de diferentes autores que previamente habían definido y dimensionado esta realidad biomecánica^(1,2) (**Figura 1**). En el fémur, para reproducir el comportamiento isométrico de la plastia, de todo el área de inserción del LCA original, se seleccionaba para realizar el túnel el sector correspondiente a la inserción de las fibras del haz anteromedial (AM). El riesgo a evitar era practicarlo anteriormente, porque este hecho produce su estiramiento con la flexión por encima de sus propiedades de resistencia. Pero en la tibia, el miedo al rozamiento de la plastia con la escotadura intercondílea⁽³⁾ hacía preferible el sector del haz portero lateral (PL), dentro del área de inserción del LCA original⁽⁴⁾ para la realización del túnel tibial. En cualquier caso, una plastia tendida entre estos dos puntos elegidos y que además no roce con el marco óseo intercondíleo (una "transigencia" de la naturaleza en palabras de A.A. Amis) presentaba unos resultados clínicos válidos⁽⁵⁾. Pero también se ha estudiado el origen principal del fracaso de las plastias. Y parece que la causa más frecuente de los mismos, a pesar de la asistencia de instrumentación con guías, es la incorrecta ubicación de los túneles⁽⁶⁾.

En esta primera década de siglo y autodenominándose "anatómicas", han surgido dos tendencias quirúrgicas novedosas. Una de ellas es la sustitución del LCA mediante doble fascículo (DF)⁽⁷⁻⁹⁾ (**Figura 2**). Cada uno de los fascículos tiene un diferente "protagonismo" en la estabilización de la rodilla dependiendo del grado de flexo-extensión. Los resultados con las sustituciones de doble fascículo podrían mostrarse superiores para autores que

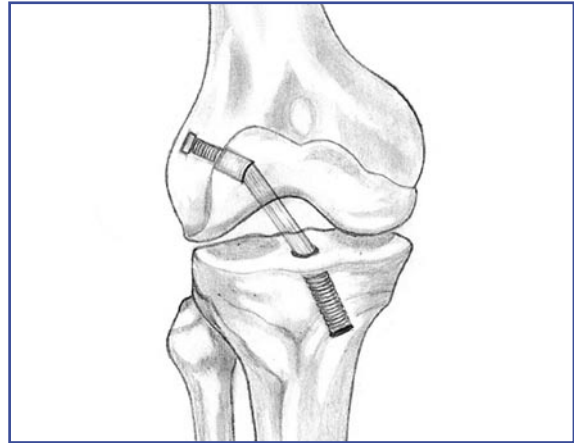


Figura 1. Reconstrucción monofascicular.

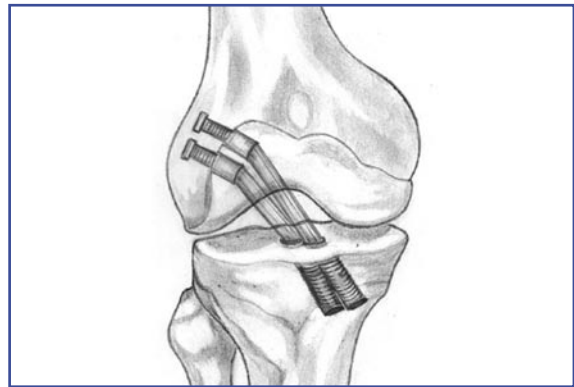


Figura 2. Reconstrucción bifascicular (cuatro túneles).

otrora, presentaron buenos resultados con el fascículo único^(5,10). Parece plantearse que a expensas de hacer más compleja la técnica quirúrgica, podrían colocarse dos tutores que reproduzcan esta realidad biomecánica dual. En cualquier caso, ahora son dos plastias tendidas entre estos cuatro puntos elegidos y que además, no deben rozar con el marco óseo intercondíleo. Pero no parece que este apasionante planteamiento quirúrgico esté exento, sino al contrario, del riesgo de reproducir los errores de técnica conocidos⁽¹¹⁾. Desde luego, en la mesa quirúrgica siguen estando las guías, las brocas y los cordones acintados.

La segunda tendencia quirúrgica actual es la reproducción del LCA original con un solo fascículo, en el que se modifica únicamente en emplazamiento femoral⁽¹²⁾. Se selecciona un sector más centrado dentro del área de inserción del LCA original (**Figura 3**). El resultado es una plastia más horizontalizada en un intento de controlar mejor la estabilidad rotacional y

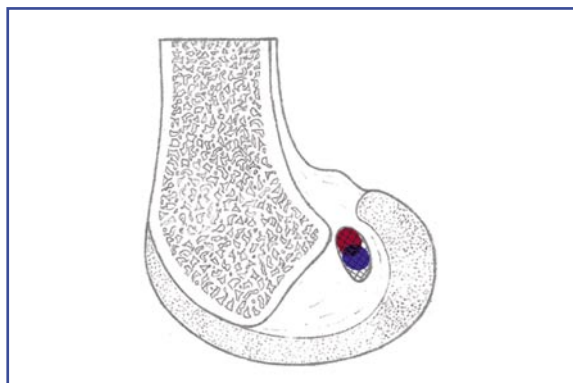


Figura 3. Túnel centrado en la huella femoral.

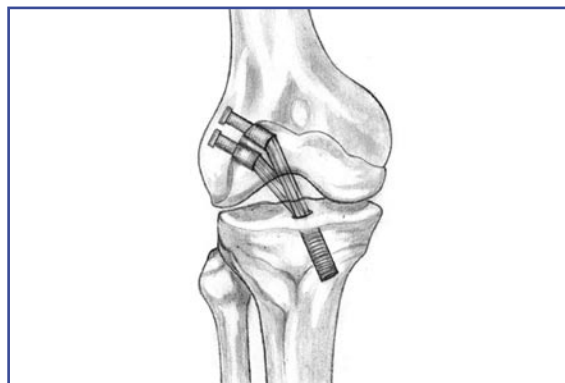


Figura 4. Reconstrucción bifascicular (tres túneles).

que presenta, para algunos autores, unos resultados clínicos equiparables a los de doble fascículo⁽¹³⁾. Se abandona el interesante pero complejo planteamiento del DF para volver al del MF tendido entre tibia y fémur como mejorada transigencia de la naturaleza. El planteamiento sigue adoleciendo de poder cometer los posibles errores conocidos^(6,11): no colocar los túneles donde se pretende y/o que roce con el marco óseo intercondíleo. Pero, además, se anuncian para el cirujano dificultades técnicas nuevas. Por una parte, la posibilidad de enfrentarse a la práctica de túneles femorales cortos⁽¹⁴⁾. Este hecho cuestiona la validez del uso de algunos de los sistemas de anclaje femoral. Además, exige la realización de estos túneles en unas posiciones forzadas de flexión con las que el cirujano no está familiarizado y que aportan riesgo de lesionar estructuras importantes de la zona posterolateral de la rodilla.

Las nuevas tendencias quirúrgicas aportadas por la bibliografía suponen para el cirujano una disyuntiva: la prevalencia de los resultados conocidos proporcionados por su práctica habitual o asumir cambios en sus hábitos quirúrgicos a la espera de unos resultados quirúrgicos mejores. Asumir los riesgos quirúrgicos conocidos o conocer riesgos quirúrgicos nuevos.

En el presente trabajo se presenta la manera en la que los autores han sintetizado en su práctica quirúrgica las nuevas evidencias de la bibliografía con los fundamentos quirúrgicos establecidos por la experiencia acumulada. Realizamos una plastia de doble fascículo con un túnel tibial y dos túneles femorales (Figura 4). El túnel para el fascículo AM realizado por técnica transtibial y el túnel PL por el portal anteromedial.

MATERIAL Y MÉTODOS

Entre septiembre de 2008 y junio de 2010 se han realizado 72 reconstrucciones de LCA, de las cuales 43 (60%) mediante la técnica DB y los 29 (40%) restantes con la técnica MF habitual. Los criterios de exclusión para la práctica de la técnica DB han sido las cirugías de revisión de una plastia fallida, rodillas con lesiones condrales asociadas a meniscectomías previas en la RM prequirúrgica y las personas de menor talla (<155 cm).

Técnica quirúrgica

Rutinaria e indistintamente, el instrumental utilizado, tanto para la técnica MF como DF, es el de Smith-Nephew (Endobutton) y el de Biomet (Toggleloc).

El paciente se coloca en decúbito supino con el miembro extendido sobre la mesa de quirófano. Se sitúa el torniquete de isquemia en la raíz del muslo y un soporte lateral apoyado sobre el mismo que permite mantener la rodilla en flexión sin asistencia (posición comúnmente utilizada en la artroplastia de rodilla).

Preliminarmente, se extraen los tendones recto interno (RI) y semitendinoso (ST) de cada paciente asignándose el RI para el fascículo PL y el ST para el AM. Se doblan ambos tendones y se miden los diámetros de la fascia tetrafascicular conjuntamente y la cada uno de ellos doblado de manera individual.

Se realizan los portales habituales y un recorrido básico. En 7 pacientes se ha realizado una sutura meniscal interna (Fast-Fix de Smith-Nephew). Se lleva a cabo una limpieza del espacio intercondíleo y una mínima trocleoplastia que garantiza la visión de las huellas inserciona-

les. Se localiza el punto idóneo dentro de la inserción tibial y se practica el túnel tibial con los criterios e instrumental habituales para la técnica MF. Con los criterios de la técnica transtibial habitual, se selecciona el punto femoral con la aguja guía, donde se realiza el túnel AM de 4,5 mm, midiéndose su longitud. Seguidamente se realizan al menos 25 mm de profundidad de túnel con el diámetro del fascículo AM.

A continuación, se lleva la rodilla a una mayor flexión (aproximadamente de entre 100 y 110 grados) y se coloca una guía femoral apoyada por dentro del túnel AM practicado. Se elige la guía cuyo *offset* permita al menos 2 mm de tabique óseo entre los túneles. Se orienta dentro del área insercional del fémur hacia el sector del fascículo PL nativo y, tras colocar la aguja, se realiza el brocado de 4,5 mm inicial. Se mide la longitud del túnel y se broca al menos 20 mm del diámetro PL definitivo.

Se coloca un hilo tractor que, entrando por el túnel tibial, atraviese el túnel PL y salga por la cara lateral de la rodilla y se iza el fascículo PL colgado de su anclaje. Se coloca un hilo tractor que, entrando por el túnel tibial, atraviese el túnel AM y salga por la cara lateral y más proximal de la rodilla, izando el fascículo AM colgado de su anclaje femoral. A continuación, en una posición de ligera flexión de la rodilla (aproximadamente 30 grados) se coloca un tornillo interferencial de un diámetro similar o 1 mm mayor que el del túnel tibial.

Revisión clínica

Los pacientes rellenaron el cuestionario International Knee Documentation Committee (IKDC) y fueron explorados clínica y artrométricamente (sistema KT-1000). La exploración clínica se ha realizado con el paciente en decúbito supino, registrándose el balance articular activo y las maniobras de Lachman (negativo, laxitud con tope duro y positivo), cajón anterior (negativo, laxitud con tope duro y positivo) y Pivot-Shift. Durante la exploración artrométrica, se ha registrado el índice de distensibilidad de cada rodilla para calcular la diferencia "lado a lado" y la prueba del máximo manual.

RESULTADOS

Se han localizado, entrevistado y explorado a 37 de los 43 pacientes tratados con al técni-

ca DS, de los que 28 eran hombres y 10 mujeres. El rango de edad ha sido de 18 a 48 años con una media de 32 años. La cirugía de la rodilla derecha se realizó en 21 casos y la rodilla izquierda en 16 de los casos restantes. El tiempo de seguimiento medio es de 17 meses (rango: 11-21).

En la mayoría de los casos (70%) los diámetros fueron 5 mm el RI (rango: 5-7 mm) y 7 mm el ST (rango: 6-8 mm) e idénticos los túneles femorales. En un caso la extracción de un tendón ST al ser fallida se realiza una aumentación con ligamento artificial del fascículo AM. En otro caso y por disponibilidad de un aloinjerto de tendón peroneo lateral largo, fue utilizado éste como AM y el ST del paciente como PL. Las longitudes medias de los túneles femorales han sido de 45 mm para el túnel AM (rango: 28-55) y de 28 mm para el PL (rango: 20-35).

Como complicaciones generales, se han presentado dos infecciones superficiales. Una tratada con antibióticos orales durante dos semanas y la segunda con limpieza quirúrgica de la vertiente distal del túnel tibial y relleno con sustituto óseo. Tras un ingreso menor de 48 horas, el paciente mantuvo el tratamiento antibiótico oral durante dos semanas. En ambos casos, se consiguió la remisión clínica.

De los 37 pacientes revisados, 35 han presentado un rango de movilidad normal (0-130 grados). Un caso ha precisado un desbridamiento artroscópico de bridas articulares para tratar su limitación de flexión en 110 grados. En un segundo se ha practicado un desbridamiento del tejido cicatricial localizado anteriormente a la inserción tibial que limitaba su déficit de extensión completa.

En la valoración subjetiva, el valor IKDC prequirúrgico medido en nuestros pacientes ha sido de 38,75 (24,14-72,41). El valor medio obtenido tras el seguimiento ha sido de 81,77 (67,66-89,66).

Durante la exploración clínica, el 89% (33 pacientes) presentaron un test de Lachman negativo, un solo paciente presentó un test positivo y tres una cierta laxitud con tope duro. En la exploración del cajón anterior, el 91% (34 pacientes) presentaron un test negativo y uno solo positivo. Los dos pacientes restantes presentaron una cierta laxitud con tope duro en esta exploración. Finalmente el 97% (36 de los pacientes) presentaron un resultado negativo en la maniobra del Pi-

vot-Shift y sólo un paciente presentó positiva la citada maniobra.

Con la exploración artrométrica, la diferencia media "lado a lado" en el índice de distensibilidad ha sido de 0,23 mm [(-4) - (+3)] con un valor 1,81 de desviación estándar. La diferencia "lado a lado" en la prueba del máximo manual ha sido 1,35 con un valor 1,1 de desviación estándar.

DISCUSIÓN

Para el cirujano ortopédico, una actual revisión bibliográfica sobre las reconstrucciones del LCA le obliga a preguntarse sobre la idoneidad del tratamiento quirúrgico a practicar en sus pacientes. Si, por unos supuestos teóricos, ha de abandonar parte o todos los gestos quirúrgicos que le han proporcionado unos buenos resultados reproducibles. Y si esos mismos supuestos beneficios teóricos justifican asumir la curva de aprendizaje en nuevas técnicas quirúrgicas. Es interesante de inicio, atender como diferentes los supuestos teóricos por un lado y su reproducibilidad por otro.

La anatomía del LCA es una realidad difícilmente reproducible con nuestra materia prima (unos acintados tendones doblados) y nuestra herramienta (una broca cilíndrica). La inserción del LCA en cada hueso es una superficie que presenta unas formas y valores no uniformes en todos los estudios anatómicos^(1,8,15-19). En el fémur, el rango de esta área presenta unos valores variables desde 83 hasta 196,8 mm², según los autores. La superficie de inserción del LCA en la tibia también presenta un amplio rango de valores que varían desde 114 hasta 229 mm² según los estudios. Cada una de estas áreas, se divide en dos sectores de inserción para el fascículo AM y PL, respectivamente. Esta división sectorial en fascículos también presenta proporciones diferentes según los estudios anatómicos.

Si entendemos la superficie de inserción del LCA en el fémur como un área de aproximadamente 100 mm², nuestras plastias cilíndricas ocupan sólo una fracción minoritaria de la huella original. Una plastia de 7 mm y una plastia de 9 mm generan unas huellas de 38,4 mm² y de 63,5 mm², respectivamente. Es decir, en términos de ocupación de la huella original, tanto practicada con una técnica monotúnel o con un túnel femoral más centrado en la hue-

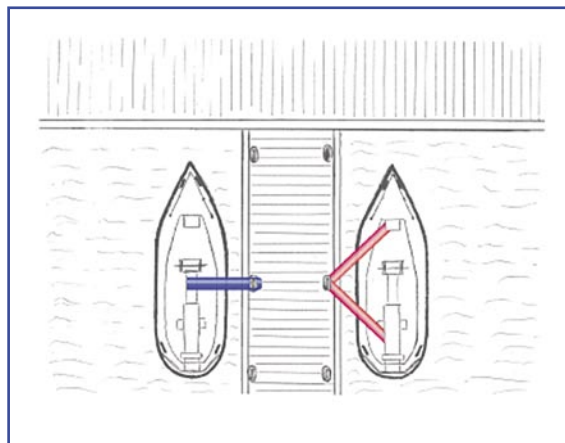


Figura 5. FALTA TITULO

lla femoral ("túnel anatómico"), las reconstrucciones MF tienen en común la semiocupación de la huella de inserción femoral original. Esta observación nos sugiere que en el fémur, sería posible rentabilizar más superficie de inserción original para el anclaje de un segundo fascículo en una plastia de DF. Sin querer entrar en profundos argumentos de mecánica, el amarre del fémur con la pierna en apoyo mediante dos fascículos independientes (cadena cinética cerrada) podría asemejarse al de una embarcación atracada mediante dos cabos. La estabilidad de dicha doble sujeción restringe mayores grados de libertad de movimiento del objeto estabilizado (Figura 5) frente al anclaje único.

En la tibia, debemos abordar algunas peculiaridades anatómicas. La superficie de inserción original es una área de unos 114 mm² que sugiere abordar el planteamiento precedente de la semiocupación de la huella. Pero, por otra parte, es conocido que las superficies de inserción del LCA son 3,5 veces mayores que el cuerpo del ligamento⁽²⁰⁾ y que parte del área de inserción original está en contacto íntimo con la superficie convexa del techo de la escotadura^(16,21). Esta relación íntima hace que el borde anterior del LCA original tenga una adaptada forma cóncava, recíproca a la del borde posterior de la escotadura (Figura 6).

Los estudios anatómicos describen las inserciones, considerando la tibia y el fémur por separado. Pero probablemente, ensamblados ambos huesos, esos mismos estudios no permiten asegurar el espacio disponible de la huella tibial (cuando la rodilla está en extensión y el techo de la escotadura cubre parcialmente la huella de




Figura 6. Concavidad anatómica del borde anterior del LCA.

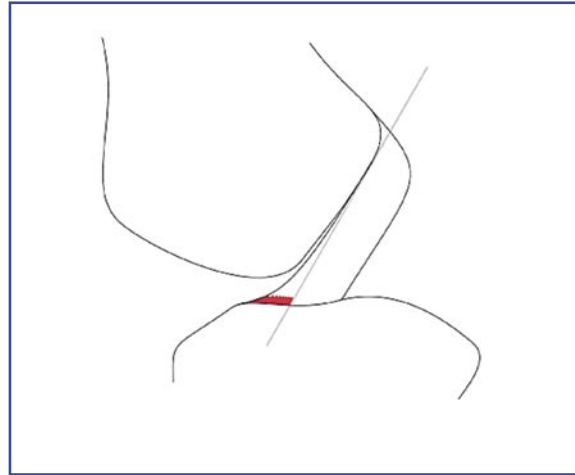


Figura 7. Área de la huella tibial no disponible.

inserción tibial), para un sustituto cilíndrico que emerge desde la inserción tibial. Las plastias no pueden reproducir la relación anatómica íntima que el LCA original tiene con el marco óseo intercondíleo. Es probable que parte de la inserción original no sea útil en realidad para considerarla como punto de salida para nuestras plastias "cilíndricas". En consecuencia, nuestro grupo de trabajo aprecia que la utilización de esta zona anterior de la huella original con nuestros sustitutos del LCA tendidos en línea recta puede provocar rozamiento de la plastia con el hueso intercondíleo (**Figura 7**). Las complicaciones de rozamiento de la plastia con la vertiente anterior del techo intercondíleo ha sido una complicación bien definida⁽³⁾, que debe considerarse y que nos ha llevado a practicar el túnel tibial único en las reconstrucciones DF.

Por la argumentación precedente, nuestro grupo de trabajo practica un túnel tibial y dos túneles femorales de la forma descrita y que también realizan otros autores^(22,23). Pensamos que en esta opción se unen toda la experiencia previa acumulada con las nuevas aportaciones de los estudios biomecánicos. En nuestra opinión, la bibliografía valida la reconstrucción del haz AM, practicando la técnica monotúnel habitual^(14,24). Como gesto quirúrgico añadido y con el mismo instrumental, puede colocar un segundo haz practicando únicamente un segundo túnel en el fémur que incrementa la estabilidad rotacional de la plastia sin aumentar sus posibilidades de rozamiento. Únicamente se ha de procurar un sistema de anclaje ágil y compatible con el de uso regular.

Los estudios biomecánicos sugieren que el haz AM asume la estabilización de la rodilla cuando predomina la flexión de la misma y que el haz PL lo asume en los grados cercanos a la extensión completa. Estos comportamientos inversos tienen un punto de cruce en un momento del rango articular cercano a los 30 grados⁽²⁵⁾. Este hecho justifica que nuestro grupo de trabajo fije la plastia conjuntamente en la tibia, en una posición de ligera flexión de aproximadamente 30 grados de la rodilla.

La práctica de la DF del LCA presenta algunas consideraciones bibliográficas que nuestra experiencia nos lleva a compartir. El túnel para alojar el fascículo PL es generalmente corto⁽¹⁴⁾ y el cirujano ha de estar provisionado con un anclaje compatible con este hecho. Por otra parte, la práctica de cirugías sin considerar la talla del paciente, en el futuro esté obligada a replantearse⁽²⁶⁾. Esto también afecta a las reconstrucciones MF. Hay autores que recomiendan la cirugía de doble fascículo en "rodillas grandes" pero sin aportar referencias objetivas o tamaños de rodilla críticos⁽²⁷⁾. Nuestro grupo de trabajo contempla la idea de que hay que reproducir una unidad de acción de la plastia de LCA con el LCP nativo⁽²⁸⁾. Y que probablemente esto en el futuro se consiga procesando alguna referencia objetiva de la rodilla receptora de la plastia para que dimensione y oriente la plastia que se va a colocar.

Tras revisar nuestra serie, la valoración subjetiva de los pacientes ha mejorado significativamente. Los resultados los equiparamos a los publicados tras una revisión de pacientes ope-

rados con técnica DF y que, valorados con la escala IKDC, presentaron resultados superiores⁽²⁹⁾ a los operados con técnica MF.

En la exploración artrométrica, la media de la diferencia "lado a lado" del índice de distensibilidad (0,23) ha mejorado el valor que presentaron las plastias MF (1,88) revisadas por nosotros y que fueron publicadas en otro artículo de esta revista⁽²⁸⁾. La diferencia "lado a lado" en la prueba del máximo manual (1,35 mm \pm 1,1) ha sido similar a la publicada en trabajos de valoración de los resultados quirúrgicos publicados por P. Aglietti⁽²⁹⁾ (1,3 mm \pm 1,3) y Se-Jin Park⁽³⁰⁾ (1,61 mm \pm 1,22) con un seguimiento de dos años desde la cirugía. Pensamos que artrométrica-mente es como mejor se evidencia la estabilidad proporcionada por este tipo de reconstrucción de LCA y que se equiparan a los buenos resultados atribuibles a las reconstrucciones DF.

La superioridad de la técnica DF es sostenida por algunos autores^(12,29,31) frente a los que opinan que no existen diferencias^(30,32). Pero, en primer lugar, es difícil reconocer la aportación de un gesto quirúrgico para mejorar la estabilidad rotacional cuando es medido con un aparato diseñado para valorar la estabilidad anteroposterior. En segundo lugar, las maniobras de exploración de la estabilidad rotatoria son subjetivas y dependientes de la colaboración del

paciente⁽³²⁾. Pero incluso el propio Siebold *et al.* reconoce la superioridad estadística de la técnica DF en la valoración rotacional con la maniobra del Pivot-Shift ($p = 0,01$) y una artrometría rozando la superioridad estadística ($p = 0,054$).

Polarizando los conceptos, hemos pasado de reconstrucciones "isométricas" a reconstrucciones "anatómicas" sin que exista un consenso sobre el alcance de este último término. No se puede afirmar que el cirujano que coloca dos tensores en la rodilla (técnica DF) es más o menos anatomista en su reconstrucción que el cirujano que coloca uno semicubriendo la huella de inserción femoral original (técnica MF convencional o más centrada en la huella). Pensamos que la bibliografía avala con argumentos a ambos y que únicamente han elegido diferentes opciones de acercarse a la realidad anatómica. Buscando, como dijo Andrew A. Amis, la transigencia de la naturaleza.

CONCLUSIÓN

En nuestra opinión, la técnica DF de reconstrucción del LCA es una aproximación objetivamente mejorada frente a las reconstrucciones MF, de la anatomía (forma y función) del LCA original.

BIBLIOGRAFÍA

1. Odenstein M, Gillquist J. Functional anatomy of the anterior cruciate ligament and a rationale for reconstruction. *J Bone Joint Surg* 1985; 67-A: 257-62.
2. Amis AA, Dawkins GPC. Functional anatomy of the anterior cruciate ligament. *J Bone Joint Surg* 1991;73B:260-7
3. Howell SM, Taylor MA. Failure of reconstruction of the anterior cruciate ligament due to impingement by the intercondylar roof. *J Bone Joint Surg Am* 1993; Vol 75, Issue 7 1044-1055
4. Morgan Cg, Kalmn VR, grawl DM. Definitive landmarks for Reproducible Tibial Tunnel Placement in ACL.Reconstruction.Arthrosocopy 1995;11(3):275-288.
5. Aglietti P, Buzzi R, Giron F. Arthroscopic-assisted anterior cruciate ligament reconstruction with the central third patellar tendon. A 5-8-year follow-up. *Knee Surg Sports Traumatol Arthrosc.* 1997;5(3):138-44.
6. Turman k, Miller M. What's New in Sports MedicineThe Journal of Bone and Joint Surgery (American). 2008;90:211-222
7. Yasuda K, Kondo E, Ichiyama H *et al.* Clinical evaluation of anatomic double-bundle anterior cruciate ligament reconstruction procedure using hamstring tendon grafts: comparisons among 3 different procedures. *Arthroscopy.* 2006;22: 240-251.
8. Colombet P, Robinson J, Christel P. Morphology of anterior cruciate ligament attachments for anatomic reconstruction: a cadaveric dissection and radiographic study. *Arthroscopy* 2006; 22:984-992
9. Colombet P, Robinson J, Jambou S. Two-bundle, four-tunnel anterior cruciate ligament reconstruction. *Knee Surg Sports Traumatol Arthrosc* 2006; 14:629-636.
10. P. Aglietti, F. Giron, M. Losco, *et al.* Comparison Between Single- and Double-Bundle Anterior Cruciate Ligament Reconstruction : A

- Prospective, Randomized, Single-Blinded Clinical Trial. *Am J Sports Med* 2010; Vol. 38, No. 1:25-34
11. Howell SM. Principles for placing the tibial tunnel and avoiding roof impingement during reconstruction of a torn anterior cruciate ligament. *Knee Surg Sports Traumatol Arthrosc* 1998; 6(Suppl 1):49-555.
 12. Yagi M, Wong EK, Kanamori A, et al. Biomechanical analysis of an anatomic anterior cruciate ligament reconstruction. *Am J Sports Med.* 2002;30(5):660-666.
 13. Tsuda E, Ishibashi Y, Fukuda A, et al. Comparable results between lateralized single- and double-bundle ACL reconstructions. *Clin Orthop Relat Res.* 2009;467(4):1042-1055.
 14. A.Bedi, M.D., B. Raphael, M.D., A. Maderazo, et al. Transtibial Versus Anteromedial Portal Drilling for Anterior Cruciate Ligament Reconstruction: A Cadaveric Study of Femoral Tunnel Length and Obliquity. *Arthroscopy: The Journal of Arthroscopic and Related Surgery*, 2010;Vol 26, No 3 (March): pp 342-350.
 15. Morgan CD, Kalman VR, Grawl DM. Definitive landmarks for reproducible tibial tunnel placement in anterior cruciate ligament reconstruction. *Arthroscopy* 1995;11:275-288
 16. Harner CD, Baek GH, Vogrin TM. Quantitative analysis of human cruciate ligament insertions. *Arthroscopy* 1999;15:741-749.
 17. Siebold R, Ellert T, Metz S. Femoral insertions of the anteromedial and posterolateral bundles of the anterior cruciate ligament: morphometry and arthroscopic orientation models for double-bundle bone tunnel placement—a cadaver study. *Arthroscopy* 2008; 24:585-592
 18. Siebold R, Ellert T, Metz S. Tibial insertions of the anteromedial and posterolateral bundles of the anterior cruciate ligament: morphometry, arthroscopic landmarks, and orientation model for bone tunnel placement. *Arthroscopy* 2008; 24:154-161
 19. S. Kopf V. Musahl, S. Tashman, et al. A systematic review of the femoral origin and tibial insertion morphology of the ACL *Knee Surg Sports Traumatol Arthrosc* 2009; 17:213-219
 20. Zantop T, Haase AK, Fu FH, et al. Potential risk of cartilage damage in double bundle ACL reconstruction: impact of knee flexion angle and portal location on the femoral PL bundle tunnel. *Arch Orthop Trauma Surg* 2008;128:509-513.
 21. Howell SM Clark JA Farley TE. A rationale for predicting anterior cruciate graft impingement by the intercondylar roof. A magnetic resonance imaging study. *American Journal of Sports Medicine* 1991;19(3):276-82.
 22. Haeng Kee Noh, Joon Ho Wang, Leela P. Bada. Transtibial anterior cruciate ligament double bundle reconstruction technique: two tibial bundle in one tibial tunnel. *Arch Orthop Trauma Surg* 2008;128:1245-1250
 23. Jin Hwan Ahn, M.D., and Sang Hak Lee, M.D. Anterior Cruciate Ligament Double-Bundle Reconstruction With Hamstring Tendon Autografts. *Arthroscopy* 2007; Vol 23, No 1: 109.e1-109.e4.
 24. E. Tsuda, Y. Ishibashi, A. Fukuda. Tunnel Position and Relationship to Postoperative Knee Laxity After Double-Bundle Anterior Cruciate Ligament Reconstruction With a Transtibial Technique. *The American Journal of Sports Medicine* 2010; Vol. 38, No 4: 698-706.
 25. AM. Buoncristiani, M.D., FP. Tjoumakaris, M.D., JS. Starman. et al. Anatomic Double-Bundle Anterior Cruciate Ligament Reconstruction. *Arthroscopy* 2006;Vol 22, No 9 (September): 1000-1006.
 26. U. Kato, Y Hoshino, Sheila J.M, et al. Inghami. Anatomic double-bundle anterior cruciate ligament reconstruction. *J Orthop Sci* 2010; 15: 269-276.
 27. Martins CAQ, Kropf EJ, Shen W, et al. The concept of anatomic anterior cruciate ligament reconstruction. *Oper Tech Sports Med* 2008;16:104-15
 28. I. Mediavilla, J. C. Arenaza, T. Larrea et al. Localización de los anclajes de la plastias tras la reconstrucción del ligamento cruzado anterior mediante resonancia magnética. *Cuadernos de Artroscopia* 2009; Vol 16, fasc 1, num 38.
 29. P. Aglietti, F. Giron, M. Losco, et al. Comparison Between Single- and Double-Bundle Anterior Cruciate Ligament Reconstruction : A Prospective, Randomized, Single-Blinded Clinical Trial. *The American Journal of Sports Medicine* 2010; Vol. 38, No. 1: 25-34.
 30. Se-Jin Park, M.D., Young-Bok Jung, M.D., Hwa-Jae Jung, M.D, et al. Outcome of Arthroscopic Single-Bundle Versus Double-Bundle Reconstruction of the Anterior Cruciate Ligament: A Preliminary 2-Year Prospective Study. *Arthroscopy* 2010; Vol 26, No 5 (May): 630-636.
 31. Muneta T, Koga H, Morito T, et al. A retrospective study of the midterm outcome of two-bundle anterior cruciate ligament reconstruction using quadrupled semitendinosus tendon in comparison with one-bundle reconstruction. *Arthroscopy* 2006;22:252-258.
 32. Siebold R, Dehler C, Ellert T. Prospective randomized comparison of double-bundle versus single-bundle anterior cruciate ligament reconstruction. *Arthroscopy* 2006;22:252-258.