



Original

Técnica de marquetería con injerto autólogo local en fracasos de artrodesis de la primera articulación metatarsofalángica

I. Mediavilla¹, M. Aramberri², G. Tiso D'Orazio², A. Aguirre García¹

¹ Hospital Universitario de Basurto, Bizkaia

² Alai Sports Medicine Clinic, Madrid

Correspondencia:

Dr. Iñaki Mediavilla

Correo electrónico: imediavilla@aitira.com

Recibido el 2 de diciembre de 2023

Aceptado el 29 de marzo de 2024

Disponible en Internet: diciembre de 2024

RESUMEN

Introducción: la cirugía de revisión de una artrodesis primaria fallida de la primera articulación metatarsofalángica (MTF1) requiere, para el manejo de los defectos óseos, la utilización de aloinjertos o autoinjertos de diferente procedencia (injerto de cresta ilíaca, tibia o calcáneo).

El objetivo del presente estudio es evaluar los resultados clínicos y radiológicos obtenidos en una serie de pacientes sometidos a cirugía de revisión tras fracaso de artrodesis MTF mediante el uso de injerto óseo autólogo obtenido del primer metatarsiano (bloque óseo de marquetería).

Material y métodos: se incluyen 7 pacientes con fracaso de artrodesis primaria MTF1 y pérdida de hueso limitada (febrero de 2022-junio de 2023), 4 pacientes con fracaso único de la artrodesis MTF1 y 2 pacientes con *hallux elevatus* y *valgus* tras una fusión viciada. La edad media de la muestra fue de 64,8 años (rango: 56-71), siendo 6 mujeres y 1 varón.

Técnica practicada: revisión quirúrgica mediante el aporte encastrado de un autoinjerto corticoesponjoso obtenido del dorso del primer metatarsiano. Variable principal: fusión clínica y radiológica a las 12 semanas. También se evaluaron la puntuación de la American Orthopaedic Foot and Ankle Society (AOFAS) y la medición radiológica de la longitud del primer radio (LPR).

ABSTRACT

The marquetry technique by means of local autologous bone graft for failed first metatarsophalangeal joint fusion

Background: in the setting of revision surgery for failed primary first metatarsophalangeal joint (MTP1) arthrodesis, either autograft bone-block (harvested from iliac crest, tibia or calcaneus) or allograft bone graft interposition procedures have been proposed. The aim of the study was to report the clinical and radiographic results in patients undergoing revision of MTP1 arthrodesis surgery with autologous first metatarsal bone graft (marquetry bone-block) as a revision procedure after failed primary arthrodesis with limited bone loss.

Methods: between February 2022 and February 2023 7 patients have been treated by the senior author with this technique. Four patients had single failure of MTP1 arthrodesis with limited bone loss. Two patients had *hallux elevatus* and *valgus* after poor MTP1 fusion. The mean age at surgery was 64,8 years (range: 56-71) with 6 females and 1 male.

Clinical and radiological fusion was assessed at 12 weeks. American Orthopaedic Foot and Ankle Society (AOFAS)



<https://doi.org/10.24129/j.rpt.3802.fs2312028>

© 2024 SEMCPT. Publicado por Imaidea Interactiva en FONDOSCIENCE® (www.fondoscience.com).

Este es un artículo Open Access bajo la licencia CC BY-NC-ND (www.creativecommons.org/licenses/by-nc-nd/4.0/).

Resultados: en todos los casos se observó consolidación radiográfica a las 12 semanas (100%).

En caso de cirugía de revisión por no consolidación previa de la artrodesis, la LPR disminuyó una media de 2 mm (rango: -1 a -3 mm). En cambio, en los pacientes con una consolidación previa en mala posición en *valgus* y *elevatus* la LPR aumentó una media de 7 mm (5-9 mm). Durante el seguimiento no se observaron complicaciones.

Conclusiones: el injerto óseo autólogo obtenido del primer metatarsiano encastrado es una opción útil para el tratamiento de la artrodesis primaria fallida con pérdida ósea limitada.

Palabras clave: Fracaso de la artrodesis metatarsofalángica. Artrodesis de revisión. Artrodesis con injerto. Autoinjerto.

Introducción

La artrodesis de la primera articulación metatarsofalángica (MTF1) es considerada una opción quirúrgica válida en el tratamiento de determinadas cirugías del antepié como el *hallux valgus* o *rigidus* y en la revisión de cirugías fallidas en esta articulación^(1,2).

La no unión de la zona de artrodesis de la MTF1 se ha propuesto como una complicación relativamente frecuente con tasas publicadas aproximadas del 6,1%⁽³⁾. Las complicaciones asociadas a procedimientos previos fallidos pueden incluir la pérdida ósea y el acortamiento del primer radio⁽¹⁾.

Para llevar a cabo la revisión de la MTF1 se ha propuesto el uso de autoinjerto de cresta ilíaca o de aloinjertos estructurales^(4,5). El injerto corticoesponjoso en la zona de artrodesis se ha propuesto como una opción válida. A diferencia del injerto únicamente esponjoso, aporta mayor soporte estructural generando estabilidad y favoreciendo una

score and radiological measurements of length of the *hallux* (LOH) were also assessed.

Results: all patients achieved pain relief and clinical fusion at 12 weeks (12-15) from surgery. There were no major complications. LOH decreased slightly (average length loss: 2 mm) in case of single failure of prior arthrodesis (range: -1 to -3 mm). LOH increased after *elevatus* and *valgus* correction (LOH increased of at least 7 mm).

Conclusion: autologous first metatarsal bone graft (marquetry bone-block technique) is a useful option for managing failed primary arthrodesis with limited bone loss and deformity of the *hallux*.

Key words: Metatarsophalangeal arthrodesis failure. Revision arthrodesis. Bone block arthrodesis. Autograft.

mejor integración ósea y estabilidad estructural de la MTF1 cuando se utiliza una placa de bloqueo dorsal⁽⁶⁾. Por otra parte, en comparación con los autoinjertos, los aloinjertos, al carecer de propiedades osteogénicas, muestran una tasa de no unión superior a la de los autoinjertos⁽⁶⁾.

En caso de no unión dolorosa sin pérdida ósea importante, podría ser ideal un autoinjerto de

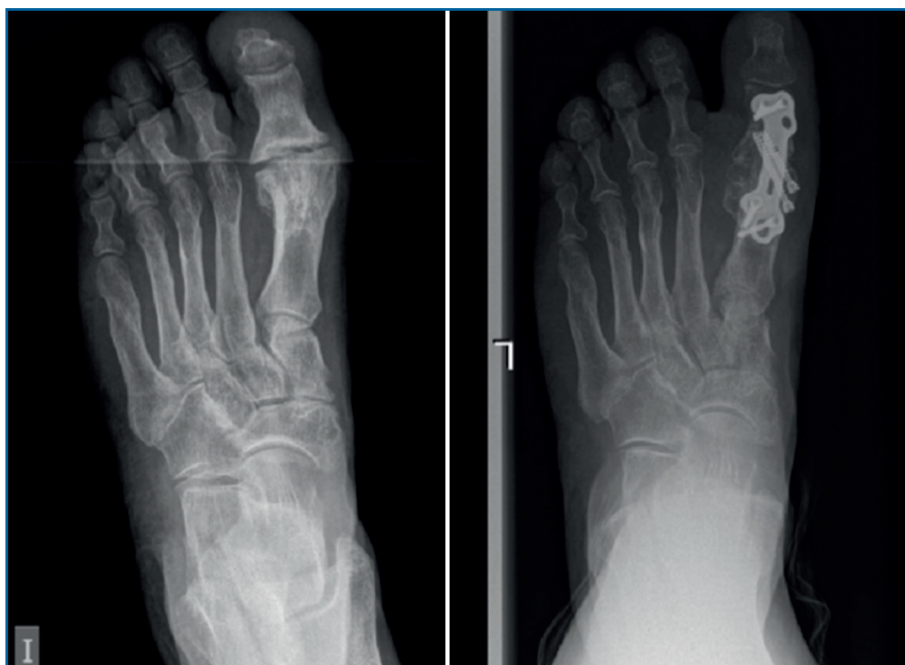

Figura 1. Izquierda: radiografía anteroposterior preoperatoria de una artrodesis de la primera articulación metatarsofalángica (MTF1) fallida. Derecha: radiografía anteroposterior postoperatoria de una artrodesis de la MTF1 mediante la técnica de marquetería con injerto autólogo local (caso 1).

bloque óseo recogido localmente y con mayores opciones de incorporarse al hueso nativo.

El objetivo del estudio es evaluar los resultados clínicos y radiográficos en pacientes sometidos a cirugía de artrodesis de la MTF1 con autoinjerto corticoesponjoso extraído del propio primer metatarsiano (técnica de marquetería) como procedimiento de revisión tras una artrodesis primaria fallida con pérdida ósea limitada (**Figura 1**).

Material y métodos

Se ha realizado un estudio observacional retrospectivo (aprobado por el comité ético institucional) de todos los pacientes tratados mediante artrodesis de la MTF con autoinjerto corticoesponjoso extraído del propio primer metatarsiano con técnica de marquetería.

El criterio de inclusión ha sido pacientes que presentaban fracaso de una artrodesis de la MTF1 previa (sin fusión o con fusión viciada) y pérdida de hueso limitada (no resorción ósea). Se excluyeron aquellos casos con grandes defectos óseos asociados a infecciones o traumatismos previos.

Entre febrero de 2022 y junio de 2023, hubo 7 pro-

cedimientos de este tipo realizados por el primer autor. Había 6 mujeres y 1 hombre, con una edad media de 64,8 años (rango: 56-71) en el momento de la cirugía (**Tabla 1**). No se excluyó a ningún paciente del estudio y ninguno se perdió durante el seguimiento. De los pacientes, 5 sufrían dolor (sin fusión) tras el fracaso de una artrodesis de la MTF1 previa con pérdida ósea limitada (**Figura 1**); 2 pacientes sufrieron dolor debido a *hallux elevatus* y en valgo tras una artrodesis de la MTF1 con consolidación viciada (**Figura 2**).

La técnica quirúrgica empieza colocando al paciente en decúbito supino con un torniquete en el muslo y bajo anestesia raquídea. Se abordó la articulación a través de la incisión anterior. Se levantaron colgajos de espesor total que incluían el tejido subcutáneo y el periostio. Se

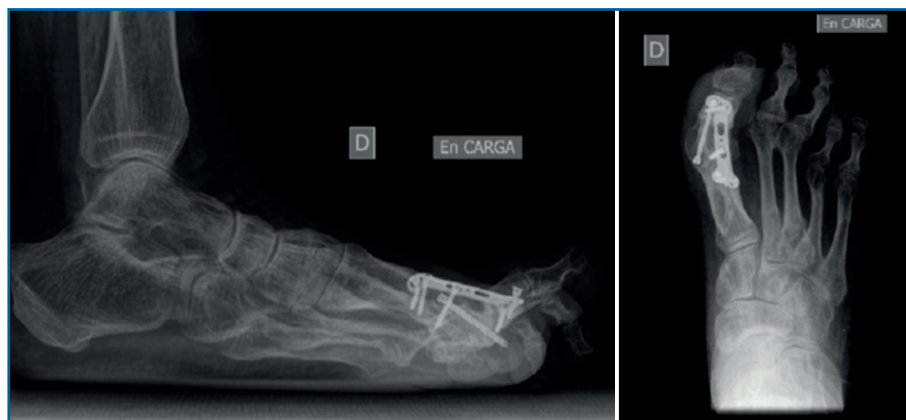


Figura 2. Radiografías preoperatorias (lateral y anteroposterior) de una artrodesis con consolidación viciada de la primera articulación metatarsofalángica (caso 2). El dedo gordo presenta deformidad en valgo y en extenso.

Tabla 1. Descripción de la muestra

Caso	Gen	Edad	FU	Tratamiento quirúrgico	AOFAS post	LPR pre/post
1	M	61	9	MTF1 revisión	82	79/74
2	M	70	9	MTF1 revisión (<i>H. elevatus</i> y <i>varus</i>)	53	75/80
3	H	56	14	MTF1 revisión	71	89/86
4	M	66	19	MTF1 revisión (<i>H. elevatus</i> y <i>varus</i>)	71	74/86
5	M	61	10	MTF1 revisión	86	88/89
6	M	71	12	MTF1 revisión	82	80/78
7	M	69	11	MTF1 revisión	80	81/78

AOFAS: American Orthopaedic Foot and Ankle Society; FU: seguimiento (follow-up); Gen: género; MTF1: primera articulación metatarsofalángica; LPR: longitud del primer radio

extrajo el material de osteosíntesis de la cirugía previa y se desbridaron los bordes de la artrodesis fracasada.

Se utilizó una sierra motorizada para la extracción del injerto corticoesponjoso. La parte cortical es un rectángulo dibujado en la superficie dorsal del primer metatarsiano y de sección triangular (**Figura 3**). Se realiza una extracción con forma si-

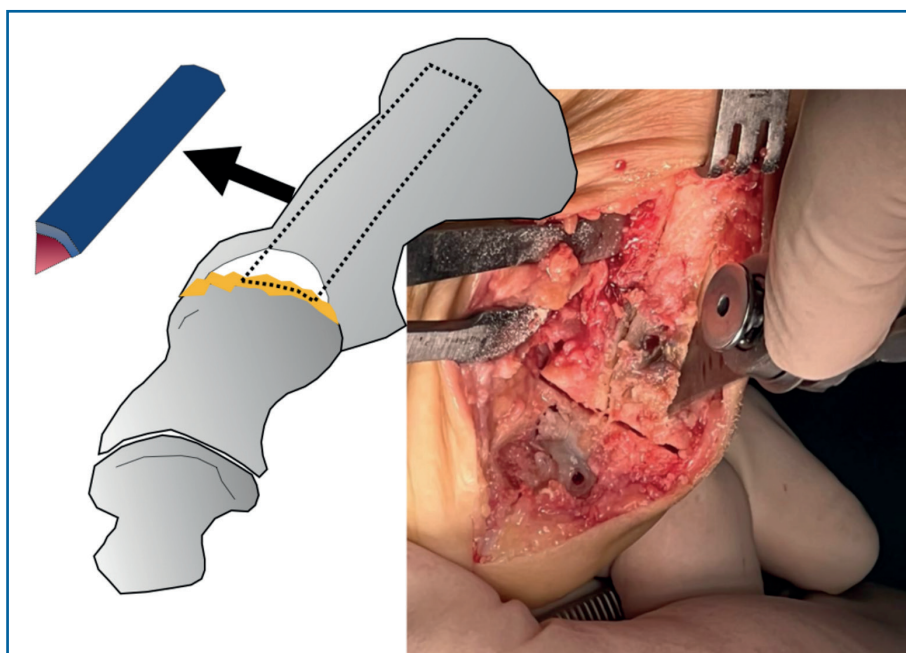


Figura 3. Antepié derecho: se utilizó una sierra microsagital para la obtención del injerto. El injerto tiene forma cuadrangular en la superficie dorsal del primer hueso metatarsiano y sección triangular.

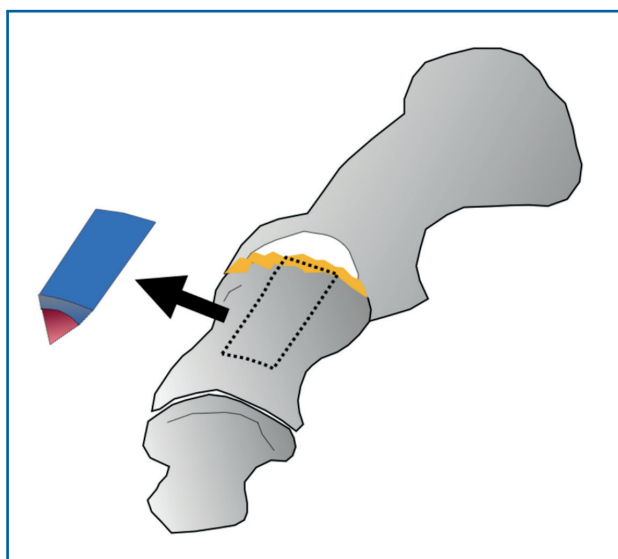


Figura 4. Antepié derecho: se utilizó una sierra microsagital para la obtención del injerto. El injerto tiene forma cuadrangular en la superficie dorsal de la primera falange y sección triangular.

milar en el dorso de la primera falange (Figura 4). Esto genera una cavidad en forma de cuña desde el primer metatarsiano hasta la primera falange

(Figura 5). A continuación, el injerto obtenido del primer metatarsiano se moviliza distalmente y se encastra en la cavidad ósea, tendiendo un puente entre los dos huesos (Figura 6). La posición del dedo del pie se evalúa contra una superficie plana para simular la situación de soporte de peso, como en una artrodesis estándar. Se colocan agujas de Kirschner para estabilizar provisionalmente la MTF1. Para rellenar el hueco óseo proximal del primer metatarsiano puede utilizarse el hueso extraído de la falange o un sustituto óseo. Se realizó una fijación con placa de bloqueo dorsal de la MTF1 y con al menos un tornillo

de compresión interfragmentaria (Figuras 7 y 8). Se realizó una cirugía simultánea en los dedos menores cuando estaba indicado. La herida se cerró y se vendó de la forma habitual. En caso de deformidad asociada del primer dedo en valgo, se extrajo una cuña ósea de localización supramaleolar interna que se añadió a la reconstrucción previa (Figura 9).

Durante las primeras 4-6 semanas se permitió cargar peso en el talón con un zapato postoperatorio plano (sin cuña). Posteriormente, se inició la carga parcial y progresiva del antepié desde las 6-8 semanas. Los pacientes caminaron con normalidad y portaban calzado normal 12 semanas después de la intervención. Se recomendó el uso de 2 muletas durante las primeras 6 semanas y solo 1 durante las siguientes 4-6 semanas.

La curación se determinó mediante examen clínico (disminución progresiva del dolor y consolidación progresiva de la artrodesis de la MTF1) y evidencia radiográfica de una fusión sólida (vistas anteroposterior y lateral del pie en bipedestación) en ausencia de dolor a la movilización en la MTF1 a las 12 semanas del postoperatorio.

Se analizaron las radiografías digitales para medir la longitud del primer radio (LPR) como la distancia desde la cara distal de la falange distal

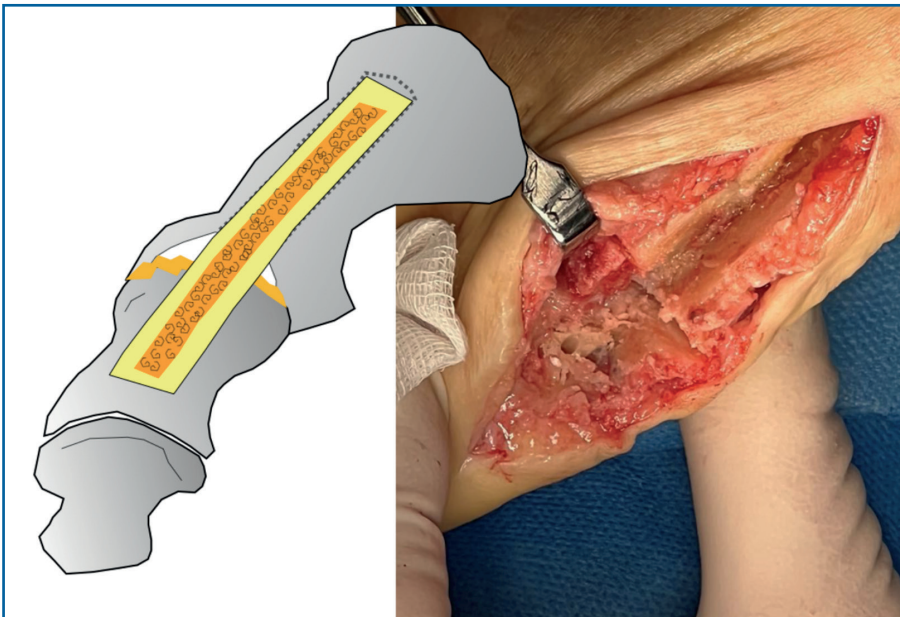


Figura 5. Vista del defecto óseo resultante tras la obtención del injerto.

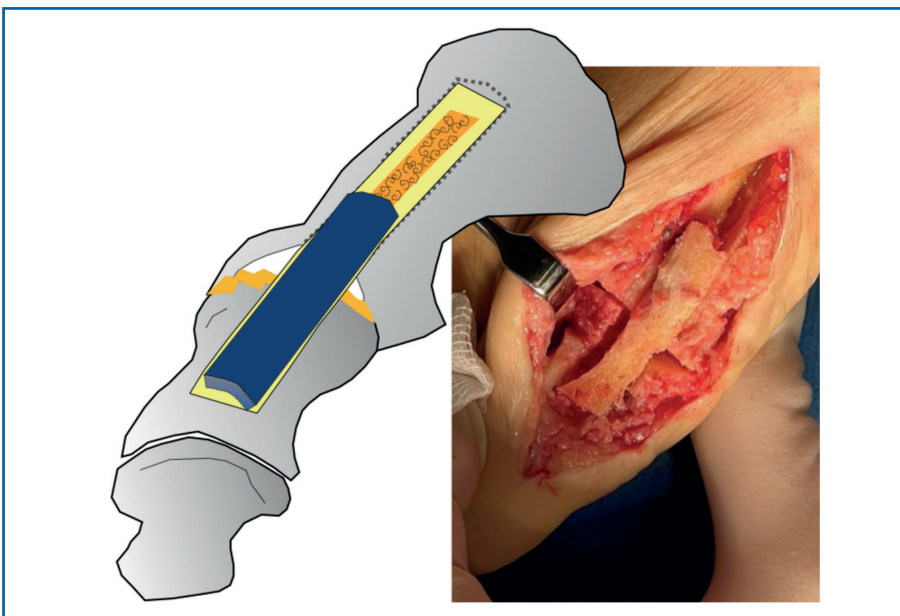


Figura 6. El autoinjerto en cuña se traslada distalmente. El bloque óseo actúa como puente estructural de interposición entre ambos huesos metatarsiano y falángico.

del *hallux* hasta el punto medio de la base del primer metatarsiano antes y después de la operación. Por último, los pacientes completaron la puntuación de la American Orthopaedic Foot and Ankle Society (AOFAS) para evaluar el resultado subjetivo tras la cirugía en el momento del reclutamiento para el estudio.

El análisis estadístico se realizó mediante el sistema informático SPSS v. 17 (IBM Inc., Armonk, NY). Debido al pequeño tamaño de la muestra, solo se aplican estadísticas descriptivas. Frecuencias y porcentajes (variables categóricas) y medias y desviación estándar (DE) (variables cuantitativas).

El tiempo medio de seguimiento postoperatorio fue de 12 meses (intervalo de 9 a 19). La fusión se produjo en todos los pacientes (100%) de acuerdo con los criterios clínicos y radiográficos en una mediana de 12 semanas (intervalo de 12 a 15). La LPR disminuyó ligeramente (pérdida media de longitud: 2 mm) en el caso del fracaso único de la artrodesis previa (intervalo: -1 a -3). La LPR aumentó tras la corrección del *elevatus* y el *valgo* (aumento de la LOH de al menos 7 mm). Los resultados de la puntuación de la AOFAS (53-82) se muestran en la **Tabla 1**.

No hubo complicaciones importantes en nuestra serie de pacientes. Ningún paciente precisó la retirada del material de osteosíntesis. Dos pacientes sufrieron dolor persistente a las 12 semanas con signos clínicos de síndrome de dolor regional complejo. No hubo necesidad de tomografía axial computarizada (TAC) para confirmar la fusión de la MTF1 y los pacientes fueron tratados sintómicamente.

Resultados

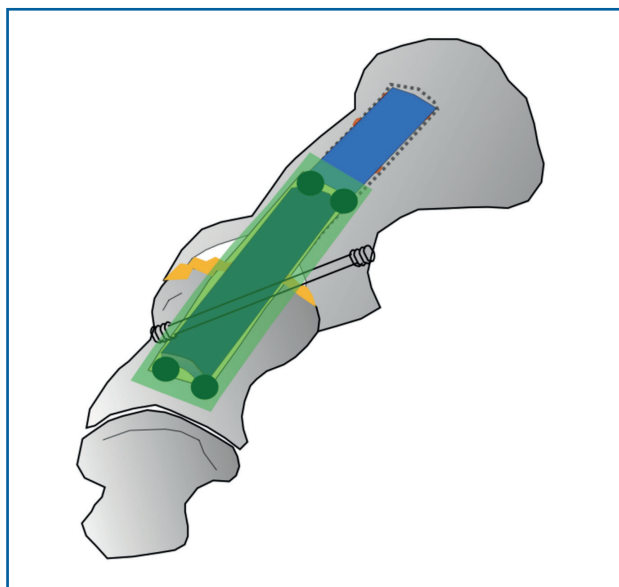


Figura 7. La placa de osteosíntesis está colocada sobre el autoinjerto y fijada proximal y distalmente a este. Se añade un tornillo de compresión interfragmentaria. El hueco proximal restante se rellena con el autoinjerto recogido de la falange.

Discusión

Tras el fracaso de una artrodesis primaria de la MTF1 con pérdida ósea limitada (sin grandes dé-

ficits óseos previos asociados a infecciones, traumatismos o pérdida ósea tras un procedimiento de artroplastia de la MTF1), la técnica de marquetería de un autoinjerto corticoesponjoso obtenido del propio primer metatarsiano puede ser un procedimiento quirúrgico que consiga la artrodesis de la MTF1. En esta corta serie de pacientes, la tasa de fusión fue del 100%.

Ante una artrodesis primaria fallida de la MTF1, en la mayoría de los casos, el principal condicionante es la reserva ósea existente. Una nueva artrodesis ideal de extremo a extremo puede provocar un acortamiento del *hallux*, lo que puede tener consecuencias biomecánicas posteriores. Principalmente, la transferencia de carga a los metatarsianos menores que pueda provocar metatarsalgia de transferencia⁽⁷⁾. En consecuencia, con frecuencia se utilizan injertos óseos con el fin de minimizar la pérdida de LPR.

Se ha demostrado que los autoinjertos óseos contienen propiedades osteoconductoras, osteoinductoras y osteogénicas necesarias para el éxito de la fusión. Históricamente, la cresta ilíaca ha sido la zona más utilizada para obtener hueso autólogo⁽⁸⁾. Tiene fácil acceso, abundante cantidad de injerto disponible y de células osteogénicas⁽⁹⁾. Pero el dolor frecuente en la zona donante y una tasa de complicaciones, según algunos autores, de hasta el 49% han llevado a los

cirujanos a utilizar la tibia y el calcáneo ipsilaterales como zonas de extracción de injerto óseo alternativos^(8,10).

El aloinjerto ofrece una opción alternativa para el tratamiento de defectos óseos importantes. No obstante, la eficacia osteoinductiva del aloinjerto se ve limitada por las técnicas de almacenamiento y esterilización⁽⁹⁾. En general, en casos complejos se recurre al autoinjerto (obtenido de la cresta ilíaca, la tibia o el calcáneo) o a la interposición de injerto óseo de aloinjerto^(1,6). Sin embargo, la tasa de no

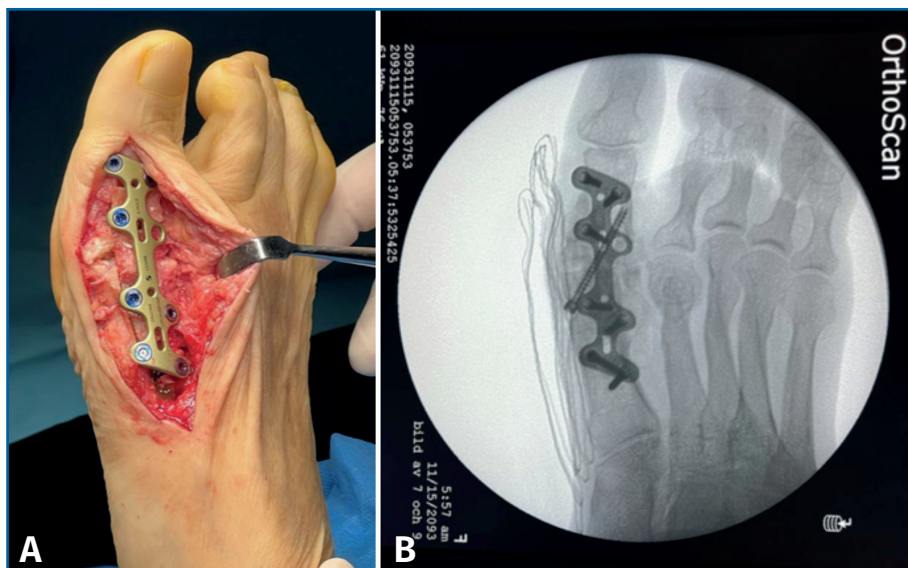


Figura 8. A: imagen intraoperatoria del interfaz metatarsofalángico relleno con el bloque óseo (caso 2) y con la placa en posición dorsal tras la fijación final; B: vista radiográfica anteroposterior intraoperatoria.

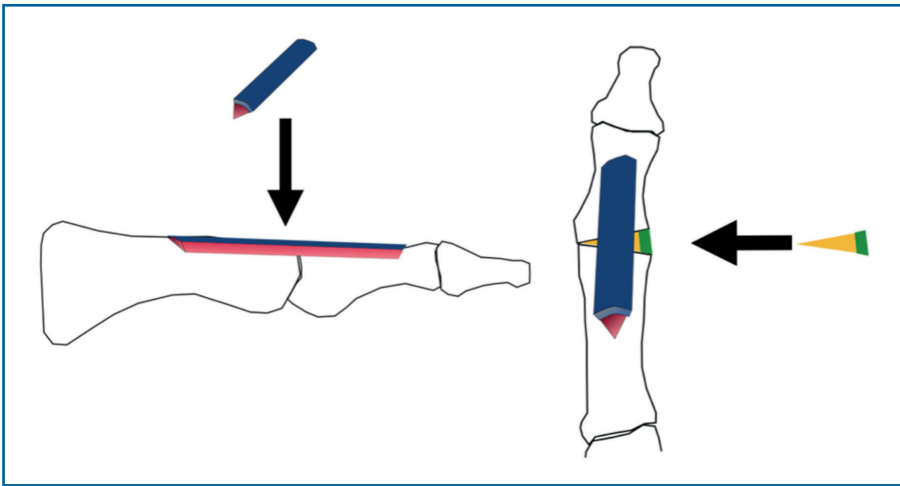


Figura 9. Para la corrección del hallux valgus (casos 2 y 4), se añade una cuña ósea triangular extraída del maléolo interno (verde cortical).

unión de estos procedimientos oscila entre el 0 y el 21%⁽⁶⁾.

Desde el punto de vista estructural, los injertos óseos corticales permiten realizar un bloque óseo de interposición sólido ajustado a presión que proporciona una mejor estabilidad inicial inherente^(4,11).

Teóricamente, un autoinjerto con cortical, por las mencionadas cualidades estructurales, y esponjoso, por la mayor actividad biológica en la interfaz injerto-huésped, aportaría las cualidades idóneas para tener mejores posibilidades de fusión.

En este trabajo se ha explorado las posibilidades que ofrece el primer metatarsiano como zona donante de un autoinjerto corticoesponjoso. Requiere menos tiempo quirúrgico, sin necesidad de morbilidad añadida fuera del campo quirúrgico del primer radio.

Próxima a este concepto, existe la técnica con espiga ósea para la artrodesis de la MTF1 descrita por Malagelada *et al.*⁽¹²⁾. Es una opción interesante desde el punto de vista de la baja morbilidad, la cantidad de injerto y su naturaleza (principalmente hueso esponjoso). Al igual que sus autores, consideramos que está más indicada sobre todo en el caso de grandes pérdidas óseas tras cirugía previa fallida. Pero, en nuestra experiencia, la estabilidad primaria inherente al bloque de autoinjerto en cuña impactado propuesto en este estudio es superior. Inversamente, la mayor proporción de hueso esponjoso de la técnica de Malagelada aumenta el riesgo de inestabilidad y

conlleva mayor tiempo de descarga tras la cirugía.

Un riesgo de esta técnica podría ser la fractura del primer metatarsiano. Parece que el hueso del primer metatarsiano está reforzado de forma única en la región media (y más distalmente) para resistir la flexión en una orientación dorsoplantar⁽¹³⁾. Se ha publicado que el primer metatarsiano es útil como fuente de injerto óseo autólogo en la cirugía de pie y tobillo, y que el control de la carga tras la cirugía reduce el riesgo

de fractura metatarsiana⁽¹⁴⁾.

En este trabajo solo se evaluó la puntuación de la AOFAS postoperatoria. Todos los pacientes presentaron una mejoría del dolor, por lo que es razonable suponer una mejora respecto a la puntuación AOFAS preoperatoria. Los casos de dolor atribuible al síndrome de dolor regional complejo cedieron progresivamente durante el periodo de seguimiento.

La LPR disminuyó ligeramente en los casos de no unión de la MTF1 pura previa (pérdida media de longitud de 2 mm). En los 2 casos con *hallux valgus* y *elevatus* la artrodesis aumentó la LPR al menos 7 mm.

Presentamos una serie de 7 pacientes en los que se utilizó marquetería de bloque óseo de autoinjerto para el rescate de una artrodesis de la MTF1 previa fallida con pérdida ósea limitada. En esta pequeña muestra reportamos una tasa de unión del 100%. Otro punto fuerte de este estudio es que todas las cirugías fueron realizadas por un único cirujano con la misma técnica.

Sin embargo, este estudio tiene varias limitaciones. Sus principales puntos débiles son que esta investigación es una serie de casos retrospectiva con un número reducido de pacientes y sin un grupo de control. Las medidas de resultados funcionales posquirúrgicos de la AOFAS comunicadas no tienen comparación con las medidas prequirúrgicas. El abordaje dorsal se realizó en todos los casos y no se informa sobre las posibilidades de otros abordajes o ubicaciones de la placa.

Conclusión

La técnica de marquetería con injerto autólogo del primer metatarsiano es eficaz y presenta buenos resultados en las cirugías de revisión tras una artrodesis primaria fallida con pérdida de hueso limitada. La alta tasa de consolidación obtenida, así como la baja incidencia de complicaciones, nos permiten plantear que este procedimiento es útil y reproducible en el manejo de este tipo de lesiones. Son necesarios estudios prospectivos y con un mayor tamaño muestral que aporten una mayor evidencia a los resultados publicados en este estudio.

Responsabilidades éticas

Protección de personas y animales. Los autores declaran que para esta investigación no se han realizado experimentos en seres humanos ni en animales.

Confidencialidad de los datos. Los autores declaran que han seguido los protocolos de su centro de trabajo sobre la publicación de datos de pacientes.

Derecho a la privacidad y consentimiento informado. Los autores declaran que en este artículo no aparecen datos de pacientes.

Financiación. Los autores declaran que este trabajo no ha sido financiado.

Conflicto de intereses. Los autores declaran no tener ningún conflicto de interés.

Bibliografía

1. Coughlin MJ, Mann RA. Arthrodesis of the first metatarsophalangeal joint as salvage for the failed Keller procedure. *J Bone Joint Surg Am.* 1987 Jan;69(1):68-75.
2. Roukis TS. First Metatarsal-Phalangeal Joint Arthrodesis: Primary, Revision, and Salvage of Complications. *Clin Podiatr Med Surg.* 2017 Jul;34(3):301-14.
3. Mankovecky MR, Prissel MA, Roukis TS. Incidence of nonunion of first metatarsal-phalangeal joint arthrodesis with autogenous iliac crest bone graft after failed Keller-Brandes arthroplasty: a systematic review. *J Foot Ankle Surg.* 2013 Jan-Feb;52(1):53-5.
4. Brodsky JW, Ptaszek AJ, Morris SG. Salvage first MTP arthrodesis utilizing ICBG: clinical evaluation and outcome. *Foot Ankle Int.* 2000 Apr;21(4):290-6.
5. Burke JE, Shi GG, Wilke BK, Whalen JL. Allograft Interposition Bone Graft for First Metatarsal Phalangeal Arthrodesis: Salvage After Bone Loss and Shortening of the First Ray. *Foot Ankle Int.* 2021 Aug;42(8):969-75.
6. Myerson MS, Schon LC, McGuigan FX, Ozgur A. Result of arthrodesis of the hallux metatarsophalangeal joint using bone graft for restoration of length. *Foot Ankle Int.* 2000 Apr;21(4):297-306.
7. Chong XL, Drittenbass L, Dubois-Ferriere V, Assal M. Iatrogenic transfer metatarsalgia after hallux valgus surgery: a comprehensive treatment algorithm. *EFORT Open Rev.* 2022 Sep 19;7(9):618-27.
8. Iturregui JM, Moses AM, Shi GG, Haupt ET. Contemporary Review: Autograft Bone Use in Foot and Ankle Surgery. *Foot Ankle Orthop.* 2023 Feb 20;8(1):24730114231153153.
9. Hyer CF, Berlet GC, Bussewitz BW, Hankins T, Ziegler HL, Philbin TM. Quantitative assessment of the yield of osteoblastic connective tissue progenitors in bone marrow aspirate from the iliac crest, tibia, and calcaneus. *J Bone Joint Surg Am.* 2013;95(14):1312-6.
10. Baldwin P, Li DJ, Auston DA, Mir HS, Yoon RS, Koval KJ. Autograft, Allograft, and Bone Graft Substitutes: Clinical Evidence and Indications for Use in the Setting of Orthopaedic Trauma Surgery. *J Orthop Trauma.* 2019 Apr;33(4):203-13.
11. Usueli FG, Tamini J, Maccario C, Grassi M, Tan EW. Bone-block arthrodesis procedure in failures of first metatarsophalangeal joint replacement. *Foot Ankle Surg.* 2017 Sep;23(3):163-7.
12. Malagelada F, Welck MJ, Clark C. The dowel technique for first metatarso-phalangeal joint arthrodesis in revision surgery with bone loss. *Foot Ankle Surg.* 2018 Jun;24(3):224-8.
13. Jashashvili T, Dowdeswell MR, Lebrun R, Carlson KJ. Cortical structure of hallux metatarsals and locomotor adaptations in hominoids. *PLoS One.* 2015 Jan 30;10(1):e0117905.
14. Bayod López J, Becerro de Bengoa Vallejo R, Losa Iglesias ME, Doblaré M. Mechanical Stress Redistribution in the First Metatarsal Bone After Autologous Bone Harvesting. *J Am Podiatr Med Assoc.* 2017 Nov;107(6):497-510.